

# Chirurgische Therapieoptionen bei Stuhlentleerungsstörungen

Andreas Ommer, Thomas Rolfs, Martin K. Walz



Die Stuhlentleerungsstörung oder Outlet-Obstruktion ist eine Form der chronischen Obstipation. Als morphologische Veränderungen am Beckenbodens finden sich Rektozelen, eine distale Rektum-Intussuszeption und Enterozelen. Diese Veränderungen können durch chirurgische Interventionen anatomisch korrigiert werden. Neben der Anamnese bildet die dynamische Darstellung des Entleerungsvorganges unter Durchleuchtung oder in der Magnetresonanztomographie die wichtigste diagnostische Maßnahme. Die konservative Therapie besteht neben der umfangreichen Aufklärung des Betroffenen über die zugrunde liegenden Pathomechanismen in der Stuhlregulation und Ernährungsumstellung. Eine positive Beeinflussung kann durch eine Biofeedback-Therapie erzielt werden. Verschiedene operative Therapieoptionen werden in hoher Zahl in der Literatur beschrieben, ohne dass sich eine bestimmte Technik durchsetzen konnte.

Die chronische Obstipation ist ein relativ häufiges Krankheitsbild und kann die Lebensqualität der Betroffenen deutlich negativ beeinflussen. Eine große australische Erhebungsstudie aus dem Jahre 2000 mit rund 15 000 Frauen weist bei jungen Frauen eine Inzidenz von Obstipationsbeschwerden um 14 Prozent und bei älteren um 27 Prozent nach. Behandlungsbedarf bestand bei einem Drittel der jüngeren und der Hälfte der älteren Frauen [30]. Die Ursachen sind sehr heterogen, so dass eine interdisziplinäre Zusammenarbeit von Internisten, Gastroenterologen, Ernährungsmedizinern, Chirurgen und ggf. weiteren Disziplinen erforderlich ist. Chirurgische Interventionen kommen in der Regel erst nach Versagen der konservativen Maßnahmen in Betracht. Die Definition der chronischen Obstipation erfolgt grundsätzlich nach den sogenannten Rom-II-Kriterien (Tabelle 1), wobei im klinischen Alltag eine Einteilung in drei Gruppen sinnvoll ist. Die größte Gruppe bildet die sekundäre Obstipation, deren Ursachen in der Regel außerhalb des Kolons liegen. Wichtig sind in diesem Zusammenhang endokrine und psychosoziale Störungen oder Medikamentennebenwirkungen. Wichtigstes Krankheitsbild dieser Gruppe ist das Reizdarmsyn-

drom. Die zweite Gruppe beinhaltet die Darmtransportstörung (Slow-Transit-Obstipation), als deren Ursache Störungen der Nervenplexus der Darmwandmuskulatur (neuronale-intestinale Dysplasie) angesehen werden [24]. Operative Maßnahmen sind in der ersten Gruppe nie und in der zweiten Gruppe nur in Ausnahmefällen indiziert [6, 99, 137].

Bei der dritten Gruppe handelt es sich um die Stuhlentleerungsstörung oder Outlet-Obstruktion. Die Ursachen sind vielfältig: Zum einen können Stenosen im Anal- und unteren Rektumbereich eine Entleerungsstörung hervorrufen. Die häufigsten Gründe sind die chronische Analfissur, das fortgeschrittene Hämorrhoidalleiden mit Analprolaps, der manifeste Rektumprolaps sowie maligne und benigne Stenosen. Funktionelle Ursachen können eine Internusmyopathie, eine dorsale Sphinkterdysplasie [92], die mangelhafte Internus- oder Levatorrelaxation (Inertia recti), eine reduzierte Rektumcompliance (postoperativ, nach Radiatio) oder eine lokale Dysganglionose sein. Häufige morphologische Ursachen sind die Rektozele, die Rektum-Intussuszeption und die Enterozele. Die aktuelle Literatur bezieht sich in erster Linie auf die chirurgische Korrektur dieser letzten drei Veränderungen. Nicht selten liegen Mischformen aus allen Teilbereichen der chronischen Obstipation vor.

**Tabelle 1** Definition der chronischen Obstipation (Rom-Kriterien II) (zit. nach [52]). Es müssen innerhalb der letzten 12 Monate in drei Monaten mindestens zwei oder mehr der Kriterien zutreffen.

1. Pressen zur Stuhlentleerung (bei mind. 25 % der Defäkationen)
2. Harter Stuhlgang (bei mind. 25 % der Defäkationen)
3. Gefühl der unvollständigen Entleerung (bei mind. 25 % der Defäkationen)
4. Gefühl der anorektalen Blockierung (bei mind. 25 % der Defäkationen)
5. Manuelle Unterstützung der Entleerung (bei mind. 25 % der Defäkationen)
6. Weniger als drei Stuhlentleerungen pro Woche

## Morphologische Veränderungen des Beckenbodens bei Rektum-Entleerungsstörungen

■ **Rektozele:** Die Rektozele ist definiert als eine Hernierung der ventralen Rektumwand in das Vaginallumen. Bedeutsam für die Stuhlentleerungsstörung sind dabei insbesondere die distalen, direkt oberhalb des Sphinkterapparates gelegenen Rektozelen. Ursächlich sind Gefügestörungen des

#### Formen der chronischen Obstipation sind:

- die sekundäre (extra-kolonische) Obstipation
- die Transportstörung oder Slow-transit-Obstipation
- die Entleerungsstörung oder Outlet-Obstipation

rektovaginalen Septums als Folge von geburtstraumatischen Schäden, Senkungsproblemen oder chronischer Druckerhöhung im Rektum (Pressen bei der Defäkation) [2, 20]. Grundsätzlich handelt es sich um einen Normalbefund, der sich bei mehr als 80 Prozent beschwerdefreier Frauen und bei 15 Prozent gesunder Männer findet [46]. Häufig ist die Rektozele mit anderen Pathologien, insbesondere der distalen Rektumintussuszeption assoziiert [121]. Umfangreiche defäkographische Studien konnten keinen Zusammenhang zwischen der Größe der Rektozele und der Behinderung der Stuhlentleerung nachweisen [4, 113]. Durch chronisches Pressen kommt es zu einem Druckanstieg in der Rektumampulle mit konsekutiver Ausbildung einer Rektozele, so dass diese möglicherweise nicht nur Ursache sondern auch Folge einer Entleerungsstörung sein kann. Pathologische Bedeutung kommt der Rektozele bei der Outlet-Obstipation lediglich dann zu, wenn es bei der Defäkation zur Retention von Stuhl in der Rektozele kommt. Dieses zwingt die Patienten dann unter Umständen zu einer manuellen Unterstützung. Eine aktuelle Publikation sieht lediglich diese Digitation als mit der Rektozele assoziiertes Symptom, während die übrige Entleerungsproblematik eher mit der Stuhlkonsistenz korreliert [38]. Als „symptomatische“ und somit im Rahmen einer Entleerungsstörung chirurgische zu therapierende Rektozele firmiert daher lediglich eine notwendige Unterstützung der Defäkation durch Druck auf die Scheide [125]. Insgesamt ist der Nachweis einer Rektozele eher als Bestandteil einer komplexen Beckenbodenproblematik zu werten als ein eigenständiges Krankheitsbild [50]. Eine spezielle Zuordnung zwischen Rektozelen-Typ und Beschwerdebild ist nicht möglich [65].

■ **Distale Rektum-Intussuszeption:** Bei der distalen Rektum-Intussuszeption handelt es sich um eine innere Einstülpung der Mukosa oder der kompletten Rektumwand in das distale Rektumlumen oder den Analkanal. Die Beziehung zum manifesten äußeren Rektumprolaps ist unklar, zumal zwei größere Studien keine Tendenz zur Entstehung eines manifesten Prolapses bei Patienten mit Intussuszeption nachweisen konnten [32, 83]. Die Symptomatik der Rektum-Intussuszeption beinhaltet das Gefühl der unvollständigen Entleerung, Inkontinenzbeschwerden, Analschmerzen sowie ein Prolapsgefühl [31]. Ausgeprägte Formen sind eher mit Inkontinenzerscheinungen verbunden [50]. Defäkographische Untersuchungen finden eine Intussuszeption bei 50 bis 60 Prozent der untersuchten gesunden Probanden.

Zu 80 Prozent liegt eine Kombination mit anderen Veränderungen des Beckenbodens vor [81]. Die pathologische Bedeutung liegt in einer Blockierung der Defäkation durch Kompression des Analkanals durch die vorfallende Schleimhaut (Abb. 1). Einige Autoren sehen die Intussuszeption ebenfalls eher als Folge denn als Ursache einer chronischen Entleerungsstörung [33].

■ **Enterozele:** Die Enterozele ist definiert durch einen Vorfall entweder von Dünndarm oder des Sigmas (Sigmoidozele) in den tief gelegenen Douglasraum (Abb. 1), vor allem nach Hysterektomie und im Rahmen einer allgemeinen Senkungsproblematik. Eine Stuhlretention in dem durchhängenden Colon sigmoideum (Cul de sac) oder eine Kompression des Rektums durch die Dünndarmschlingen kann zu einer Stuhlentleerungsstörung führen. Eine Differenzierung zwischen den beiden Formen findet nicht in allen Publikationen statt. Der genaue Pathomechanismus ist unklar, zumal die anatomische Korrektur der Enterozele nicht immer mit einer Beseitigung der Entleerungsproblematik verbunden ist [82].

Sehr häufig finden sich diese drei morphologisch fassbaren Veränderungen einzeln oder kombiniert als Teil einer komplexen Beckenbodenfunktionsstörung, wobei nicht in allen Fällen klar herauszuarbeiten ist, ob diese Befunde Ursache oder Folge der Entleerungsstörung darstellen [81, 121].

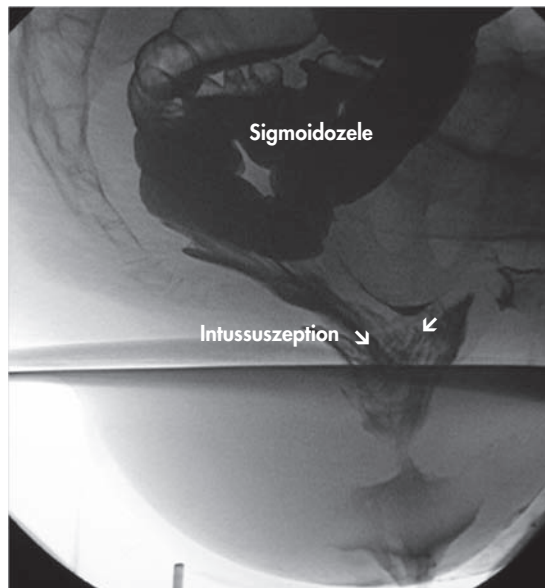
#### **Bei allen Patienten mit Stuhlentleerungsstörungen sind die proktologische Basisdiagnostik und eine totale Koloskopie erforderlich**

Die Beckenbodendiagnostik startet nach dem Ausschluss von organischen Erkrankungen des Anorektums, etwa die chronische Analfissur, ggf. mit konsekutiver Analstenose, das ausgeprägte Hämorrhoidalleiden, der Analprolaps und der manifeste Rektumprolaps. Stenosen des Kolons und Rektums durch Malignome oder eine chronisch entzündliche Darmerkrankung müssen natürlich im Rahmen der Primärdiagnostik abgeklärt werden. Insofern sind bei allen Patienten mit Stuhlentleerungsstörungen die proktologische Basisdiagnostik und eine totale Koloskopie erforderlich. Nach Ausschluss dieser vorrangig zu therapierenden Veränderungen liefert die Anamnese die wichtigsten Angaben über das vorliegende Beschwerdebild [26]. Die typische Symptomatik besteht in der verzögerten, unvollständigen Rektumentleerung in Verbindung mit

starkem Pressen. Hiervon zu differenzieren ist das Gefühl der unvollständigen Entleerung durch einen vermehrten Meteorismus beim Reizdarmsyndrom. Hinzu kommt die Notwendigkeit der digitalen Unterstützung der Entleerung durch vaginalen und perinealen Druck. Zum Teil wird die Verwendung von Klysmen, bzw. Suppositorien oder die digitale Ausräumung des Rektums angegeben. Normalerweise gibt der Patient eine tägliche, jedoch verlängerte und erschwerte Rektumentleerung an. Unspezifische Symptome sind ein Druckgefühl im kleinen Becken und perineale Schmerzen. Zur Abgrenzung vom Reizdarmsyndrom mit obstipativer Komponente sollten weitere Beschwerden erfragt werden, insbesondere abdominelle Schmerzen und Meteorismus. Anamnestisch sollten auch urologische und gynäkologische Beschwerden überprüft werden, sie sind häufig gemeinsam das Zeichen einer komplexen Organsenkung [48]. Speziell für wissenschaftliche Zwecke empfiehlt sich die Erfassung des Beschwerdebildes über einen Obstipations-Score [3, 52, 128]. Derzeit werden verschiedene Scores zur Beurteilung des obstruktiven Defäkationssyndroms verwendet, die in der Regel nicht validiert sind.

### **Die wichtigste Untersuchung ist die radiologische Darstellung des Entleerungsvorganges**

Die Manometrie liefert keine relevanten Informationen in der Diagnostik der Stuhleentleerungsstörung [25]. Ein einfaches Verfahren ist der Ballonexpulsionsstest [90]. Dabei wird der Patient aufgefordert, einen mit 50 ml Wasser gefüllten Ballon aus dem Rektum herauszupressen. Ein positiver Befund kann eine relevante Entleerungsstörung weitgehend ausschließen. In gleicher Sitzung kann durch weiteres Füllen des Ballons die Compliance des Rektums beurteilt werden. Die Endosonographie spielt in der klinischen Routine nur eine untergeordnete Rolle bei der Outlet-Diagnostik [25]. Die Durchführung einer Transit-Untersuchung (Hinton-Test) ist nur bei anamnestischen Verdacht auf eine Transportstörung mit deutlich verringerter Defäkationsfrequenz indiziert [90]. Neurologische und elektromyographische Untersuchungen [9, 12] konnten sich in der klinischen Routine bei fehlenden Konsequenzen nicht durchsetzen [25]. Die wichtigste Untersuchung ist die radiologische Darstellung des Entleerungsvorganges. Sie kann entweder konventionell radiologisch als dynamische Defäkographie [4] oder mit Hilfe einer dynamischen MRT [56] erfolgen. Der Vorteil der kon-



**Abb. 1** Defäkographischer Aspekt einer distalen Rektumintussuszeption sowie einer Sigmoidozele.

ventionellen radiologischen Defäkographie besteht darin, dass die Untersuchung im Sitzen und somit in physiologischer Stellung erfolgen kann. Sie ist in nahezu jeder radiologischen Abteilung mit geringem Aufwand verfügbar. Der Nachteil besteht in der Strahlenbelastung. Die Nachbarstrukturen (Vagina, Blase, Dünndarm) können nur durch aufwendige Zusatzkontrastierung sichtbar gemacht werden. Die Magnetresonanztomographie (MRT), die normalerweise im Liegen durchgeführt werden muss, wird nur in spezialisierten Abteilungen angeboten. Neben der fehlenden Strahlenbelastung besteht der Vorteil in der gleichzeitigen Darstellung der angrenzenden Strukturen, um komplexe Senkungsprobleme besser erfassen zu können [56]. Der Stellenwert der Defäkographie liegt in erster Linie in der Visualisierung des komplexen Entleerungsvorganges und dem Ausschluss weiterer Pathologien. Insbesondere die Enterozele kann nur in der Defäkographie nachgewiesen werden. Das Ergebnis einer operativen Intervention kann durch die defäkographischen Befunde (Größe einer Rektozele, Nachweis einer Intussuszeption, Rektumentleerungsgeschwindigkeit, Ausmaß der Beckenbodensenkung u.a.) nicht vorhergesagt werden [126], so dass sich die Operationsindikation nur auf anamnestische Befunde unter Berücksichtigung der Defäkographie stützen kann.

**Die Beckenbodendiagnostik beginnt nach dem Ausschluss pathologischer Veränderungen durch die proktologischen Basisdiagnostik und eine Endoskopie.**

Die Behandlung der Stuhleentleerungsstörung erfolgt primär konservativ.

### **Die wichtigste Differentialdiagnose ist das Reizdarmsyndrom mit seiner obstipativen Komponente**

Die Indikation zu einer Behandlung richtet sich ausschließlich nach dem klinischen Beschwerdebild. Nur durch gezielte Anamneseerhebung kann das komplexe multifaktorielle Krankheitsbild erfasst werden. Neben der Erfassung des oben dargestellten typischen Symptomenkomplexes der Outlet-Obstipation müssen insbesondere psychische und soziale Ursachen herausgearbeitet werden. Die wichtigste Differentialdiagnose ist das Reizdarmsyndrom mit seiner obstipativen Komponente [55]. Insbesondere bei langjährigem Verlauf mit Habitualisierung der Beschwerden sind die erhobenen morphologischen Veränderungen wie Rektozele und Intussuszeption eher Folge als Ursache der Entleerungsstörung. Im Vordergrund steht somit die umfangreiche Aufklärung des Patienten über die zugrunde liegende Problematik, ggf. einschließlich der Demonstration des defäkographischen Bildes. Hierbei müssen Stuhlgewohnheiten analysiert und ggf. korrigiert werden. Insbesondere das Vermeiden von übermäßigem Pressen ist ein wichtiger Faktor. Neben der Stuhlgangsregulation („weicher Stuhl“) durch Ernährungsumstellung und ggf. Einnahme von Stuhlweichmachern kann die Entleerung durch CO<sub>2</sub>-bildende Suppositorien angeregt werden. Eine weitere effektive konservative Therapieoption ist die retrograde Irrigation des Rektums. In jedem Fall ist eine umfangreiche Ernährungsberatung indiziert. Insbesondere bei gestörter Koordination der Beckenbodenmuskulatur kann eine Biofeedback-Therapie zu einer deutlichen Verbesserung der Symptomatik führen [54, 87]. Eine weitere Verbesserung der Ergebnisse kann möglicherweise durch die Kombination mit Entspannungstechniken erzielt werden [36]. Entscheidender Faktor für den Erfolg ist natürlich die Bereitschaft des Patienten zur Mitarbeit [57]. Auch bei späterer operativer Therapie können durch diese Maßnahmen die Ergebnisse verbessert werden. Weiterhin muss der Patient daraufhin hingewiesen werden, dass alle operativen Verfahren im Gegensatz zur konservativen Therapie mit zum Teil relevanten Komplikationsgefahren behaftet sind. Erst nach erfolgloser Durchführung der konservativen Maßnahmen kann eine operative Therapie indiziert sein. Ziel dieser Maßnahmen ist die anatomische Korrektur der im Vordergrund stehenden morphologischen Veränderung. Dabei stehen für die drei beschriebenen unterschiedliche Verfahren zur

Verfügung. Als operative Verfahren zur Korrektur einer symptomatischen Rektozele werden drei Zugangswege beschrieben.

■ **Die transanale Raffung der ventralen Rektumwand, ggf. in Verbindung mit einer Mukosaresektion** [8, 80]. Hierzu wird über einen transanal Zugang ventral die Rektumwand entweder in querer oder in longitudinaler Richtung gerafft und die überschüssige Mukosa reseziert. Insgesamt handelt es sich um ein relativ geringes Operationstrauma mit dem Ziel der Schaffung einer stabilen Narbenplatte an der Vaginahinterwand. Die Ergebnisse dieses Verfahrens sind in Tabelle 2 dargestellt. Die Erfolgsrate variiert zwischen 33 und 100 Prozent. Eine Analyse der Ergebnisse von van Dam [126] findet schlechte Ergebnisse v.a. bei Patienten mit gleichzeitiger Transportstörung oder Anismus. Eine negative Beeinflussung der Stuhlkontinenz durch dieses Verfahren kann nicht ausgeschlossen werden [13, 53, 127].

■ **Die transperineale Freilegung und Adaptation der Levatorschenkel**, ggf. in Verbindung [17, 89]. Das transperineale Vorgehen kann auch durch Einlage von Fremdmaterial ergänzt werden [96, 132]. Auch dieses Verfahren zielt auf eine Verstärkung des rektovaginalen Septums durch Narbenbildung nach Raffung der ventralen Rektumwand und gleichzeitiger Adaptation der Levatorschenkel. Ein Vorteil ist die Möglichkeit der simultanen Sphinkterrekonstruktion bei Sphinkterschäden nach Geburtstraumen mit relevanter Stuhlinkontinenz [89]. Entscheidender Nachteil des transperinealen Zugangsweges ist das große perineale Operationstrauma durch die langstreckige Freilegung der Levatorschenkel mit einer hohen Inzidenz an Wundheilungsstörungen. Die Ergebnisse dieses Verfahrens sind in Tabelle 3 dargestellt. Sie entsprechen weitgehend denen der transanal Vorgehensweise.

■ **Das transvaginale Vorgehen, das insbesondere im gynäkologischen Bereich bevorzugt wird und dort als dorsale Kolporrhaphie bekannt ist**. Die Indikation wird v.a. bei großen Rektozelen und komplexen Senkungszuständen gestellt. Die Technik besteht in der transvaginalen Freilegung und Adaptation der Levatorschenkel, zum Teil auch durch Verwendung von Fremdmaterial, wodurch eine stabile Narbenbildung induziert wird. Neuere Verfahren implantieren speziell geformte Netze (z.B. Prolift®, Gynecare) bei Senkungszuständen, wobei die Entleerungsstörungen meistens nur eine untergeordnete Rolle spielen [133]. Leider fehlt in den vielen gynäkologischen Publikationen, die die



**Tabelle 2 Ergebnisse der transanal ventralen Wandraffung bei symptomatischer Rektozele (Literaturübersicht)**  
(<sup>1</sup>mit endoanalem Linearstapler)

Autor	Jahr	n	Follow-up (Mon.)	Erfolg (%)
Capps [27]	1975	51	k.A.	76
Khubchandani [67]	1983	59	18	63
Sehapayak [114]	1985	355	k.A.	98
Sarles [106]	1989	16	20	69
Arnold [8]	1990	35	k.A.	46
Maurel <sup>1</sup> [79]	1993	20	22	80
Janssen [60]	1994	72	12	92
Infantino [58]	1995	13	k.A.	81
Karlbom [63]	1996	34	10	79
Murthy [85]	1996	31	30	92
Khubchandani [66]	1997	123	k.A.	82
Ho [53]	1998	21	k.A.	100
Tjandra [123]	1999	43	19	93
Boccasanta [17]	2001	119	24	42
Heriot [51]	2004	45	24	78
Ayav <sup>1</sup> [14]	2004	21	58	76
Nieminen [86]	2004	15	k.A.	73
Abbas [1]	2005	150	38	74
Roman [104]	2005	71	74	50
Farid [42]	2010	16	6	33

**Tabelle 3 Ergebnisse der transperinealen Rektumvorderwandplastik bei symptomatischer Rektozele (Literaturübersicht)**  
(<sup>1</sup>mit Fremdmaterial, <sup>2</sup>Erfolg definiert als Verzicht auf Digitation; LP Levatorplastik)

Autor	Jahr	n	Follow-up (Mo.)	Erfolg (%)
Lehur [70]	1992	20	15	80
Parker <sup>1</sup> [96]	1993	4	14	75 <sup>2</sup>
Mellgren [80]	1995	25	12	88
Watson <sup>1</sup> [132]	1996	9	29	89 <sup>2</sup>
Ommer [89]	1998	35	15	75
van Laarhoven [129]	1999	15	27	87
Boccasanta [17]	2001	110	28	42
Lamah [69]	2001	90	40	82
López [77]	2001	24	60	91
Planells Roig [100]	2002	11	k.A.	100
Zbar [136]	2003	k.A.	k.A.	75
Smart <sup>1</sup> [118]	2007	10	9	„70“ <sup>2</sup>
Leventoglu <sup>1</sup> [73]	2007	83	14	100
Farid [42]	2010	mit LP: 16 ohne LP: 16	6	82 54

**Eine Rektozelenkorrektur kann über einen transanal, transperinealen oder transvaginalen Zugang erfolgen.**

Rektozelenkorrektur mit und ohne Netzimplantation beschreiben, meist ein Bezug zum Ausmaß der Entleerungsstörung, da die Indikation zur Rektozelenkorrektur im gynäkologischen und chirurgisch-proktologischen Bereich unterschiedlich gestellt wird [101]. Insbesondere große Rektozelen, die aufgrund der lokalen Drucksymptomatik eine OP-Indikation darstellen, führen in der Regel nicht zu einer Entleerungsstörung. Die Erfolgsraten hinsichtlich der Outlet-Obstruktion sind in Tabelle 4 dargestellt. Es ergibt sich letztlich kein relevanter

Unterschied zu den transanal und transperinealen Techniken. Ob die Verwendung von Fremdmaterial zu einer Verbesserung der Ergebnisse führt, wird kontrovers diskutiert. Eine vergleichende gynäkologische Studie, findet keine Vorteile, klammert aber die Outlet-Obstruktion vollständig aus [95]. Eine Sphinkteraugmentation über den gleichen Zugangsweg ist hier in der Regel nicht möglich.

Eine Resektion der prolabierte Mukosa im Sinne einer Intussuszeption ist weder über den perinealen noch den transvaginalen Zugang möglich. Ein

**Tabelle 4 Ergebnisse der transvaginalen Rektumvorderwandplastik bei symptomatischer Rektozele** (mit alloplastischem Material) (Literaturübersicht)

Autor	Jahr	N	Follow-up (Mon.)	Erfolg
Maeda [78]	2003	10	89 (3–103)	100 % Präop. Entleerungsstör.: 9 Digitation: 6
Lim <sup>1</sup> [76]	2005	90	12	Subjektiv: 63–97 % Anatomisch: 84 %
Nieminen [86]	2004	15	k.A.	93 %
Paraiso [95]	2006	37 32 <sup>1</sup>	18	k.A.
Yamana [135]	2006	30	38	9 Pat. postop. ohne Defäkationsprobleme 71 % ohne digitale Hilfe 83 % zufrieden
Altmann <sup>1</sup> [5]	2008	18	24	Verbesserung 100 % „Heilung“ < 50 %
Schwandner [112]	2009	102	3/18	beschwerdefrei/gebessert: 3 Mon. 81 % 18 Mon. 70 %
Harris [49]	2009	37	14	78 % gebessert 11 % Rektozelenrezidiv
Mouritsen [84]	2010	41 <sup>1</sup> 82	12–60	97 % (Rez.-Rektozele: 3 %) 81 (Rez.-Rektozele 12 %)

**Tabelle 5 Ergebnisse der transanal Operationsverfahren bei distaler Rektumintussuszeption** (Literaturübersicht)

Autor	Jahr	n	Operation	Follow-up (Mon.)	Obstipation Besserung (%)	Obstipation Verschlechterung (%)
Berman [16]	1990	44	Delorme multiple Ligaturen Linearstapler	k.A.	71 15 15	k.A.
Christiansen [33]	1995	17	Perineale Rektopexie n. Nicholls	>24	42	k.A.
Sielezneff [116]	1999	19	Delorme	> 6	58	42
Lieberman [74]	2000	34	Delorme	43	76	24
Araki [7]	2001	11	Stapler	6	100	0
Kirchdorfer [68]	2001	42	Delorme	30	55	26
Dippolito [40]	2005	27	Delorme ventral Delorme zirkulär	16 32	92 100	k.A.
Pescatori [98]	2006	21	Delorme/Sarles/Stapler	k.A.	k.A.	52 („Rezidiv“)

besonderes Problem sowohl des perinealen als auch des transvaginalen Vorgehens ist die Gefahr der postoperativen Dyspareunie durch Einengung der Scheide [49, 89, 101]. In der Regel findet sich nur eine geringe Korrelation zwischen der anatomischen Korrektur und dem funktionellen Ergebnis [129].

### **Delorme-Operation: Große Variationsbreite der Erfolgsrate zwischen 58 und 100 Prozent**

Transanale Operationsverfahren bei der distalen Rektum-Intussuszeption beruhen v.a. auf der Mukosaresektion nach Rehn-Delorme (Tabelle 5). Die Ergebnisse der Literatur zeigen eine große Variationsbreite der Erfolgsrate zwischen 58 und 100 Prozent. Die aktuellste Arbeit von Pescatori vergleicht bei 40 Patienten verschiedene Techniken und beobachtet bei 52 Prozent der Patienten eine fortbestehende Obstipation [98]. Ein Rezidiv der Intussuszeption trat bei zirka 50 Prozent der Operierten auf. Gleichzeitig beschrieb er eine mit 45 Prozent hohe Komplikationsrate und mit 32 Prozent hohe Reoperationsrate. Er kam zu dem Schluss, dass die transanale Resektion des inneren Prolapses keine effektive Therapie der Outlet-Obstruktion bietet, zumal die alleinige Intussuszeption als Ursache einer Stuhleentleerungsstörung eher unwahrscheinlich ist.

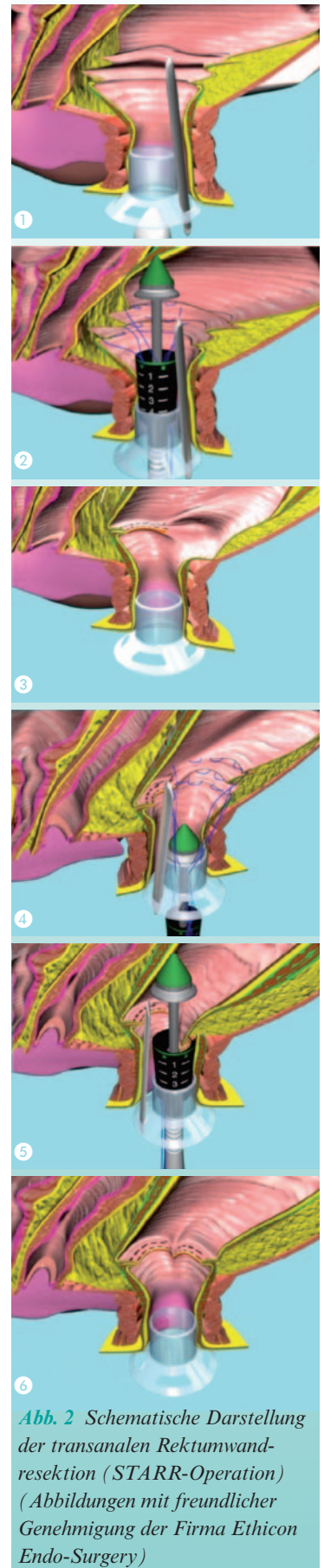
### **Die STARR-Operation kombiniert die transversale Straffung des rektovaginalen Septums durch die Klammernahrtreihe mit der zirkulären Rektummukosaresektion**

Als neues Therapieverfahren wurde im Jahre die transanale Rektumresektion mit dem Stapler (Stapled-Trans-Anal-Rectal-Resection, STARR) als Weiterentwicklung der Stapler-Hämorrhoidopexie eingeführt. Sie kombiniert die transversale Straffung des rektovaginalen Septums durch die Klammernahrtreihe mit der zirkulären Rektummukosaresektion (Abb. 2, 3). In einer ersten Publikation vergleicht Boccasanta [18] die einfache transanale Staplerresektion in Verbindung mit einer perinealen Levatorplastik mit der STARR-Methode und beobachtet eine signifikante Besserung der Outlet-Obstruktion in 77 Prozent in der ersten und 88 Prozent in der STARR-Gruppe. Die Schmerzempfindung war in der STARR-Gruppe signifikant niedriger. Die Einführung dieses Verfahrens hat zu einer neuen Beschäftigung mit dem Problem

der Outlet-Obstruktion und konsekutiv zu einem deutlichen Anstieg der Publikationen zum Thema geführt. Die derzeit vorliegenden Ergebnisse der STARR-Operation sind in Tabelle 6 aufgelistet. Bei insgesamt guten Kurzzeitergebnissen wurden schlechte Ergebnisse bei Patienten mit Anismus übermittelt [41, 97], was mit den Ergebnisse der transanal Techniken korreliert. Gleichzeitig wird in den Publikationen über einen relativ hohen Anteil von Patienten mit postoperativer Dranginkontinenz berichtet [91, 117]. Dodi schreibt in einer kritischen Arbeit über 14 Patienten mit einem Erfolg von lediglich 50 Prozent [41]. Ein Rezidiv der Intussuszeption wurde bei sechs Patienten und ein Rezidiv der obstructiven Defäkationsstörung bei sieben Patienten gesehen. Reoperationen mussten bei vier Patienten erfolgen. Dodi sieht eine Beckenbodendysenergie und psychische Auffälligkeiten als Indikatoren für schlechte Ergebnisse. Gagliardi sah eine subjektive Verbesserung bei 65 Prozent der Operierten (n=123) [44]. Ein Rektozelenrezidiv wiesen 29 Prozent und ein Rezidiv der Intussuszeption 28 Prozent auf. Er verweist auf die hohe Reinterventionsrate von 19 Prozent im eigenen Patientengut und 37 Prozent der Patienten, die von auswärts nach STARR-Operation zugewiesen wurden. Bei drei Patienten wurde eine rektovaginale Fistel beobachtet, ein Patient verstarb an den Folgen einer nekrotisierenden Faszitis.

### **Bei der Indikationsstellung und der Patientenaufklärung muss die relativ hohe Komplikationsrate berücksichtigt werden**

Jayne [62] stellte die Ergebnisse des europäischen STARR-Registers mit 2838 erfassten Patienten vor, von denen 2224 ein minimales Follow-up von 12 Monaten aufwiesen. Leider ist die Wertigkeit der Studie dadurch eingeschränkt, dass lediglich bei 41 Prozent der Patienten ein kompletter Datensatz funktioneller Ergebnisse nach 12 Monaten vorlag. Berichtet wird über eine signifikante Senkung des nicht validierten ODS-Scores von 15,8 auf 5,8, wobei hier festzustellen ist, dass der Wert auch präoperativ als relativ niedrig anzusehen ist, da der Maximalwert bis 40 reicht. Bemerkenswert ist weiterhin noch eine mit 36 Prozent recht hohe Komplikationsrate. An erster Stelle liegt der mit 20 Prozent relativ hohe Anteil von Patienten mit Dranginkontinenz und sieben Prozent mit persistierenden Schmerzen. Ähnliche Ergebnisse werden auch bei der getrennten Auswertung des deutschen STARR-Registers ange-



**Abb. 2** Schematische Darstellung der transanal Rektumwandresektion (STARR-Operation) (Abbildungen mit freundlicher Genehmigung der Firma Ethicon Endo-Surgery)

Die Ergebnisse der transanalen Resektion der Intussuszeption sind widersprüchlich. Nur ein Teil der Patienten profitiert von diesem Verfahren.

Die STARR-Operation ist ein Verfahren, mit dem gleichzeitig eine Rektozelenrafung und Mukosaresektion bei obstruktiver Defäkationsstörung möglich ist.

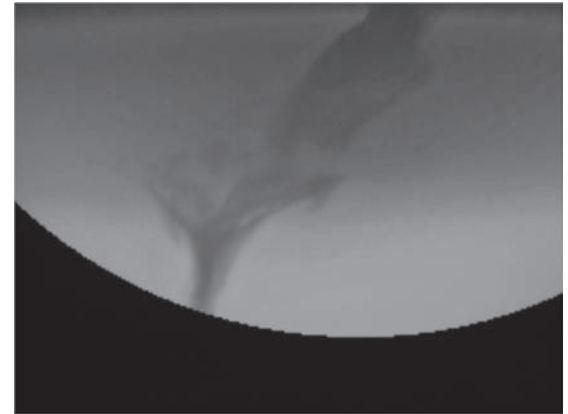
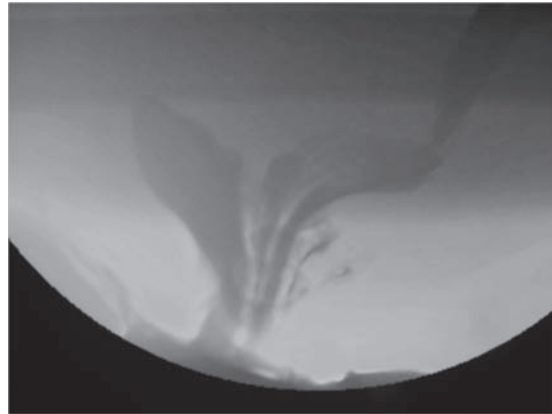


Abb. 3 Darstellung einer Rektozele und distalen Intussuszeption vor und nach transanaler Rektumwandresektion (STARR-Operation)

geben [111]. Parallel zu den funktionellen Ergebnissen wurden von verschiedenen Autoren [15, 98, 119] hohe Komplikationsraten der STARR-Operation beschrieben. Dieses betrifft sowohl die operativen Reinterventionen wegen Blutungen, Infektionen, Schmerzen als auch insbesondere lokale Probleme, wie anhaltende Schmerzen im kleinen Becken und eine Dranginkontinenz. Es wurden sogar Todesfälle beobachtet, was insbesondere bei der Indikationsstellung und Aufklärung des Patienten berücksichtigt werden muss. Langzeitergebnisse wurden

erstmalig aus unserer Klinik vorgestellt [91]. Diese deuten daraufhin, dass die primär guten Ergebnisse auch im Langzeitverlauf von mehr als fünf Jahren nur eine diskrete Verschlechterung zeigen.

#### Im Jahre 2007 wurde als Weiterentwicklung die Resektion mit dem Contour-TRANSTAR eingeführt

Der Vorteil dieses neuen Klammernahtgerätes gegenüber der Resektion mit zwei PPH03-Staplern besteht in der Möglichkeit eine flächenmäßig größeren Rektumwandresektion durchzuführen, wobei ein Hinweis, dass eine größere Resektionsfläche mit besseren Ergebnissen assoziiert ist, derzeit fehlt. Erste Ergebnisse (Tabelle 7) dieses technisch anspruchsvollen Verfahrens zeigen gute Erfolgsraten, die denen der STARR-Operation entsprechen. Eine vergleichende Untersuchung der beiden Verfahren sieht bei einem Follow-up von 12 Monaten einen Therapieerfolg von 89 Prozent in der STARR-Gruppe und 81 Prozent in der Contour-TRANSTAR-Gruppe [59]. Auch hier ist eine Nachuntersuchungsquote von lediglich 58 Prozent der Patienten nach 12 Monaten festzuhalten, so dass die Aussagen nur mit

Tabelle 6 Funktionelle Ergebnisse der STARR-Operation (Literaturübersicht)

Autor	Jahr	n	Follow-up (Mo)	Erfolg (%)
Boccasanta [19]	2004	90	16	90
Dodi [41]	2003	14	12	50
Schwandner [110]	2005	16	6	93
Ommer [88]	2005	14	19	93
Sielaff [115]	2006	60	10	67
Renzi [102]	2006	68	6	79
Pechlivanides [97]	2007	16	k.A.	56
Gagliardi [44]	2008	85	17	65
Lehur [71]	2008	59	12	82
Dindo [39]	2008	24	18	79
Slim [117]	2008	100	17	85
Frascio [43]	2008	25	25	88
Jayne [62]	2009	2224	12	„85–93“
Isbert [59]	2009	68	12	89
Harris [49]	2009	36	8	82
Wadhawan [131]	2009	25	12	64
Ommer [91]	2010	19	67	82

Tabelle 7 Funktionelle Ergebnisse der Contour-TRANSTAR-Operation bei Outlet-Obstipation (Literaturübersicht)

Autor	Jahr	n	Follow-up (Mo)	Erfolg (%)
Renzi [103]	2008	39	6	86
Isbert [59]	2009	68	12	89
Lenisa [72]	2009	75		77
Wadhawan [131]	2009	27	6	67
Wolff [134]	2010	52	1,5	100 (ODS 15→4)



Einschränkungen einzustufen sind. Zu dem gleichen Ergebnis kommt eine weitere vergleichende Studie von Wadhawan, die funktionell ebenfalls keinen Unterschied zur STARR-Operation herausarbeiten konnte [131]. Ein klarer Vorteil für das neuere Verfahren ist somit bis dato nicht erkennbar.

### **Abdominelle Rektopexie: Die besten Ergebnisse scheinen durch die Kombination von Kolonresektion und Nahtrektopexie möglich**

Während durch die abdominelle Rektopexie in der Regel keine optimale Korrektur einer supraanal gelegenen ventralen Rektozele möglich ist [122], ist dieses andererseits das von den meisten Autoren bevorzugte Therapieverfahren der distalen Intussuszeption. Das Prinzip besteht in der Straffung und Anhebung des Rektums nach Mobilisation bis zum Beckenboden. Die Fixation erfolgt entweder durch Naht am Promontorium nach Sudeck, durch dorsale Netzimplantation nach Wells oder durch ventrale Netzfixation nach Ripstein. Gleichzeitig kann durch eine fortlaufende Naht der Douglas-Pouch angehoben und eine begleitende Dünndarm-enterozele beseitigt werden. Die Kombination mit einer Darmresektion unterschiedlichen Ausmaßes dient der Beschleunigung des Kolontransits und/oder der Beseitigung einer Sigmoidozele. Gleichzeitig ist es möglich pathologische Senkungszustände der übrigen Beckenorgane in gleicher Sitzung zu behandeln [75]. Die Durchführung dieser Operation erfolgt heute vornehmlich laparoskopisch, wobei die Vorteile im perioperativen Verlauf in mehreren Studien belegt worden sind und die funktionellen Ergebnisse keine Unterschiede aufwiesen. Die Operationsindikation innerhalb der vorliegenden Studien (Tabellen 8, 9) setzt sich häufig aus einem Konglomerat von Befunden und Symptomen zusammen. Viele Autoren werten auch die Ergebnisse von Patienten mit Intussuszeption, die in der Literatur auch unter der Bezeichnung Rektumprolaps Grad I und II geführt wird [23] und solchen mit einem manifesten Rektumprolaps (Grad III) gemeinsam, obwohl hier möglicherweise vollkommen verschiedene Krankheitsbilder vorliegen. Häufig finden sich auch fließende Grenzen zu Patienten mit einer Slow-transit-Obstipation, bei denen durch eine Darmresektion in einigen Fällen eine Besserung der Obstipation erzielt werden kann. Die vorliegenden Studien unterscheiden sich zudem in der Art der Rektopexie (Fixation  $\pm$  Netz  $\pm$  Resektion).

Die besten Ergebnisse scheinen durch die Kombination von Kolonresektion und Nahtrektopexie erzielt werden zu können. Einige Studien berichten auch über eine relevante Verschlechterung der Obstipation bei bis zu 35 Prozent der Operierten [45]. Die Verfahren, die eine Rektopexie mit einem Kunststoffnetz durchführen (Tabelle 9) und die in der Regel ohne Darmresektion durchgeführt wird, erzielen insgesamt deutlich schlechtere Ergebnisse. Orrom sah sogar bei 80 Prozent der operierten Patienten eine Verschlechterung der Entleerung [94]. Die vorliegenden Daten legen deshalb nahe, dass die Rektopexie mit Kunststofffixation und ohne Darmresektion keine Vorteile für Patienten mit einer Outlet-Obstipation bietet.

Ein neueres Verfahren besteht in der ventralen Netzfixation des Rektums bei Patienten mit Rektozele und Intussuszeption ohne dorsale Rektummobilisation (Tabelle 9). Mehrere Autoren verweisen auf die Diskrepanz zwischen guten anatomischen Rekonstruktionen und gleichzeitigen schlechten funktionellen Ergebnissen [93, 130]. Eine Übersicht untersucht dieses Verfahren [105]. Da auch hier Rektumprolaps und Intussuszeption häufig zusammengefasst werden, ist eine Aussage bezüglich der Verbesserung der Entleerungsstörung nur eingeschränkt möglich. Insgesamt beschreiben alle Autoren eine mehr oder weniger ausgeprägte Verbesserung der Entleerung postoperativ.

Die operative Therapie der Enterozele wird nur in wenigen Arbeiten gezielt behandelt. Mellgren [82] beschreibt die Korrektur der Enterozele mittels Ripstein-Rektopexie. Trotz adäquater anatomischer Korrektur konnte lediglich bei fünf von 20 Patienten eine Verbesserung der Entleerung erzielt werden, weitere vier boten sogar eine Verschlechterung der Entleerung. Dagegen zeigen die Auswertungen von Bruch eine einhundertprozentige Erfolgsrate nach Resektion einer Sigmoidozele mit Stuhlretention bei Patienten mit Entleerungsstörungen [22]. Häufig findet sich die Korrektur von Enterozelen als Bestandteil einer komplexen Beckenboden-Rekonstruktion bei Organprolaps ohne direkte Beziehung zu einer isolierten Entleerungsstörung [75]. Die Operationsindikationen (Druckgefühl im kleinen Becken, Unterbauschmerzen, Inkontinenz) erscheinen oft eher diffus.

In einer neueren Studie kombiniert Carriero die laparoskopische Korrektur der Enterozele mit der STARR-Operation [29]. Er erzielt bei 18 Patienten eine signifikante Verbesserung der Stuhleentleerung. Neuere Studien beschreiben eine positive Beein-

**Als Weiterentwicklung der STARR-Operation steht das Contour-TRANSTAR-Verfahren zur Verfügung.**

**Tabelle 8 Ergebnisse der abdominalen Resektionsrektopexie bei Outlet-Obstruktion** (auch Patienten mit manifestem Rektumprolaps eingeschlossen) (Literaturübersicht)

Autor	Jahr	n	LSK	Resektion	Morbidität (%)	Follow-up (Mon.)	Rezidiv (%)	Kontinenz besser (%)	Obstipation besser (%)
Graf <sup>1</sup> [47]	1996	53	nein	teilweise ja 9, nein 43	k.A.	97	9	36; 12 schlechter	30, 27 schlechter
Brown [21]	2003	74	nein	nein	3,5	k.A.	10	präop 49, postop 22	präop. 39, postop. 50
Gemsenjäger [45]	1996	45	nein	ja	2	36	2	85	43 besser, 35 % schlechter
Bruch <sup>1</sup> [23]	1999	52	ja	teilweise	9,7 Konversion 1,4 %	k.A.	0	64	76
Kellokumpua [64]	2000	34	Ja	nein (n=17) Ja (n=17)	24	24	7	82	mit Resektion: 70 ohne Resektion: 64
Tsiaoussis [124]	2005	27	ja (23 LSK, 4 offen)	ja	22	12	k.A.	„Zufriedenheit 93 %“	„Zufriedenheit 93 %“
Kirchdorfer [68]	2001	68	nein	teilweise ja 28 nein 46	15	40	k.A.	63 (27/43)	47 26 schlechter
Schiedeck <sup>1</sup> [107]	2006	34	Ja	teilweise	k.A./0 Konvers. 0,7 %, Re-OP 5,4 %	74	0 (+2 % Mu- kosaprolaps)	präop 30 %, davon 56 % besser	präop. 84 %, 68 % besser, 9 % schlechter

**Tabelle 9 Ergebnisse der abdominalen Rektopexie mit Implantation von Fremdmaterial bei Outlet-Obstruktion**

(auch Patienten mit manifestem Rektumprolaps eingeschlossen) (Literaturübersicht)

Autor	Jahr	n	LSK	Material	Resektion	Morbidität (%)	Follow-up (Mon.)	Rezidive	Inkontinenz besser (%)	Obstipation besser (%)
Orrom [94]	1991	17	nein	Wells-Rektopexie k.A. 11x Komb. mit Ripstein	nein	k.A.	31	k.A.	k.A.	12
Christiansen [34]	1992	9	nein	Wells-Rektopexie Marlex/Teflon	nein	k.A.	1-8 Jahre	k.A.	100 (4/23 betroffen)	41
Athanasiadis [10]	1993	18	nein	Wells-Rektopexie Ivalon/Vicryl anterior-posterior Posterior pelvic floor repair	teilweise 15/18 (2x subtotale Kolektomie)	k.A.	41	k.A.	55	44, 25 % schlechter
Athanasiadis [11]	1995	112	Nein	Wells-Rektopexie 59x Ivalon, 53x Vicryl	teilweise 25/112 (bei Obstipation)	Infektion: 1,5 % mit Resektion, 2 % ohne Resektion, keine Anastomosen- insuff.	3-114	2,6	k.A.	84 ohne Resektion: 7,5 23 % schlechter
Gemsenjäger [45]	1996	45	nein	Wells-Rektopexie k.A. 2x Naht-Rektopexie	nein	2	36	2	85	43 35 % schlechter
Costalat [35]	1989	30	nein	Ripstein-Rektopexie	nein (2x ja)	k.A.	12	k.A.	100 (5/30 betref- fen!)	78
Schultz <sup>1</sup> [108]	1996	24	nein	Ripstein-Rektopexie	nein	k.A.	k.A.	k.A.	präop 67 %, alle signifikant besser	k.A.
Schultz <sup>1</sup> [109]	2000	43	nein	Ripstein-Rektopexie	nein	33	82	2	24, 14 % schlechter	9, 20 % schlechter
Vermeulen [130]	2005	20	nein	Ventrale Rektopexie	nein	15	k.A.	k.A.	k.A.	Funktionell 40 Anatomisch 100
Van den Esschert [128]	2008	17	ja	Ventrale Rektopexie	nein	35 1 Netz-Infekt Konver- sion 6 %	38	k.A.	k.A.	88 besser, aber 59 % unvollst. Entleerung, 29 % starkes Pressen
Oom [93]	2008	33	nein	Ventrale Rektopexie	nein	18	74	20	k.A.	45
D'Hoore [37]	2008	18	ja	Ventrale Rektopexie	nein	11	24	k.A.	0	82

flussung der Stuhleentleerung durch eine Sakralnervenstimulation [61]. Der Vorteil besteht vor allem darin, dass diesen Verfahren im Rahmen der Teststimulation evaluiert werden kann und die Belastung des Patienten durch dieses Verfahren minimal ist. Eine abschließende Bewertung ist derzeit noch nicht möglich. Carriero verweist erneut auf die große Bedeutung psychologischer Komponenten bei der Outlet-Obstipation [28].

### **Neuere Studien beschreiben eine positive Beeinflussung der Stuhleentleerung durch eine Sakralnervenstimulation**

Derzeit existieren nur wenige Studien die die verschiedenen Techniken der konservativen und operativen Behandlung bei Outlet-Obstruktion miteinander vergleichen. Insbesondere vor dem Hintergrund der schwierigen Indikationsstellung dürfte eine entsprechende Studiendurchführung auch in Zukunft schwierig bleiben. Lehur vergleicht die Ergebnisse der STARR-Operation mit der Biofeedback-Therapie anhand einer multizentrischen randomisierten Studie mit einem Follow-up von 12 Monaten [71]. Lediglich 50 Prozent der Patienten waren bereit, die Biofeedback-Therapie bis zum Ende durchzuführen. Die Erfolgsrate lag in der STARR-Gruppe mit 81,5 Prozent deutlich höher als in der Biofeedback-Gruppe mit 33,3 Prozent. Erwartungsgemäß war auch die Komplikationsrate in der STARR-Gruppe höher.

Für die nicht-abdominellen Techniken liegen mehrere Studien vor, die verschiedene Techniken vergleichen:

- Eine große italienische Multizenterstudie, die bei 2212 Patienten drei transanale Verfahren und die perineale Levatorplastik verglich, fand keine signifikanten postoperativen funktionellen Unterschiede zwischen den einzelnen Techniken [17].

- Eine finnische randomisierte Studie vergleicht die transanale und die transperineale Rektozelenkorrektur [86]. Lediglich 73 Prozent der Patienten mit vaginalem Vorgehen und nur 66 Prozent mit transanalem Vorgehen gaben aber präoperativ eine digitale Assistenz (= „Symptomatische Rektozele“) an. In beiden Gruppen sank die Notwendigkeit der digitalen Untersuchung signifikant, in der vaginalen Gruppe jedoch mehr (vaginale Operationen (n=15): 11 → 1 (Erfolgsrate 91 %), transanale Gruppe (n=15): 10 → 4 (Erfolgsrate 60 %).

### **Vergleichende Studien fanden keine relevanten Unterschiede in der Erfolgsrate zwischen den verschiedenen Operationsverfahren**

- Farid et al. vergleichen drei Operationstechniken in einer randomisierten Studie mit Daten aus den Jahren 2002 bis 2005 [42]. Auch diese Studie bietet Probleme in Bezug auf die Indikationsstellung. So bestand die Indikation in einem der folgenden Symptome: Digitale Assistenz, Gefühl der unvollständigen Entleerung, exzessives Pressen und sexuelle Dyspareunie. Eine digitale Unterstützung wurde lediglich von 75 Prozent der Frauen praktiziert. Ausschlusskriterien waren unter anderem die rektale Intussuszeption, rektale und anale Voroperationen und eine eingeschränkte Sphinkterfunktionen. Bezüglich der funktionellen Ergebnisse sehen die Autoren einen klaren Vorteil des transperinealen Vorgehens. Sie erklären ihre Ergebnisse damit, dass die Verringerung des Rektumvolumens die Ursache für die Verbesserung ist.

- Harris et al. vergleichen die STARR-Operation mit der transvaginalen Rektozelenraffung und beobachten gleiche Erfolgsraten nach beiden Verfahren (82,3 % vs. 78,4 %) [49]. Sie berichten aber über eine höhere Rektozelen-Rezidivrate nach transvaginalem Vorgehen (2,7 % vs. 10,8 %), deren klinische Relevanz für die Funktion aber nicht differenziert wird. Die Komplikationsrate war nach STARR-Operation deutlich höher.

Insgesamt deuten die Ergebnisse der vorliegenden Studien daraufhin, dass zwischen den verschiedenen nicht-abdominellen Studien kein relevanter Unterschied in Bezug auf die Erfolgsrate besteht. Studien, die abdominelle und nicht-abdominelle Techniken miteinander vergleichen liegen praktisch nicht vor. Lediglich eine Arbeit vergleicht die transanale und die abdominale laparoskopische Rektozelenkorrektur [122]. Er sieht deutlich höhere funktionelle Verbesserungsraten nach transanalem Vorgehen.

Das optimale Vorgehen bei der chirurgischen Behandlung der Stuhleentleerungsstörung bleibt unklar. Das Hauptproblem besteht in der Stellung der richtigen Operationsindikation. Denn die zugrunde liegende Problematik besteht immer in einer komplexen Zusammenstellung von Einzelsymptomen. Nahezu immer liegt bei langjährigem Krankheitsverlauf eine Habitualisierung vor. Grundlage der Therapie ist eine hohe Compliance der Patienten mit der Bereitschaft, Lebensumstände grundsätzlich in Frage zu stellen. Hierzu gehören die Stuhlgangsregu-

Die Ergebnisse der Rektoplexie bei Outlet-Obstipation sind different. Die besten Erfolge sind offenbar durch eine Resektionsrektoplexie mit Nahfixation zu erzielen.

**Der Evidenzgrad für die Behandlung der Outlet-Obstipation ist niedrig, da randomisierte Studien fehlen und die vorliegenden Beobachtungsstudien häufig heterogene Patientenkollektive behandeln.**

lation und die konsequente Ernährungsumstellung. Eine Dyskoordination der Beckenbodenmuskulatur durch verschiedene Faktoren wie Beckenbodensenkungszustände oder Stress muss behandelt werden. Die chirurgisch zu behandelnden morphologischen Veränderungen sind wahrscheinlich eher Folgezustände als Ursache der Symptomatik. Andererseits kann aber durch die chirurgische Korrektur einer Rektozele, die zu regelmäßiger Digitation zwingt, eine deutliche Verbesserung der Beschwerdesymptomatik erzielt werden. Unspezifische Symptome wie Druckgefühl und „Dyskomfort“ oder starkes Pressen sind indes keine Operationsindikation. Nur die klare OP-Indikation kann zu guten funktionellen Ergebnissen führen. Eine großzügige Indikationsstellung ist kontraindiziert, zumal alle Operationsverfahren mit relevanten Komplikationsgefahren einhergehen.

### **Operative Therapiemaßnahmen kommen erst nach Ausschöpfung sämtlicher konservativer Optionen in Frage**

Die Stellung der richtigen Operationsindikation ist in hohem Maß von der Erfahrung des koloproktologisch versierten Arztes abhängig. Nur durch die Anamnese kann die führende Pathologie herausgearbeitet und assoziierte psychosoziale Komponenten ausgeschlossen werden. Die OP-Indikation auf dem Boden von Röntgenbefunden führt oftmals nicht zu zufriedenstellenden Ergebnissen. Auch die Wahl des Operationsverfahrens hängt von der Erfahrung des Operateurs ab. Die vorliegende Literatur zeigt für keines der bekannten Verfahren einen klaren Vorteil, so dass der Erfahrung des Chirurgen mit der von ihm bevorzugten Techniken ein wichtiger Stellenwert zukommt. Das am wenigsten belastende Verfahren ist die transanale Rektozele-Entlastung. Andererseits ermöglicht die STARR-Operation in der Hand des Versierten eine Möglichkeit der simultanen Korrektur der Rektozele und Resektion des inneren Prolapses. Die geschilderten hohen Komplikationsraten sind möglicherweise auf eine zu unkritische Anwendung dieses Verfahrens

durch unerfahrene Operateure zurückzuführen. Es bleibt weiter unklar, warum auch ohne Resektion der prolabierte Mukosa bei den transperinealen und transvaginalen Techniken Erfolgsraten um 80 Prozent erzielt werden können. Insbesondere das transperineale Vorgehen stellt für den Patienten oft eine erhebliche Belastung dar. Die Bedeutung abdomineller Verfahren bei der Outlet-Obstruktion bleibt unklar. Die Indikation ist äußerst kritisch zu stellen, zumal diese Verfahren vor dem Hintergrund einer funktionellen Störung mit einer erheblichen Morbiditätsrate verbunden sind und in der Literatur auch recht häufig Verschlechterungen des Krankheitsbildes beschrieben werden. In jedem Fall sollten vor möglichen operativen Interventionen grundsätzlich konservative Therapieoptionen ausgeschöpft werden [120]. Die anatomische Korrektur morphologischer Veränderungen ist nicht immer mit einer verbesserten Funktion assoziiert.

#### **In Kürze**

Operative Verfahren können die morphologischen Veränderungen korrigieren und führen bei geeigneter Indikation zu einer Verbesserung des Krankheitsbildes. Die Indikation sollte kritisch gestellt werden. Ein eindeutiger Vorteil einer bestimmten Technik konnte bisher nicht nachgewiesen werden.

#### **Literatur**

Literatur finden Sie unter [www.kaden-verlag.de](http://www.kaden-verlag.de) → downloads → Stuhleentleerungsstörungen.pdf

Dr. med. Andreas Ommer  
Klinik für Chirurgie und Zentrum für Minimal Invasive Chirurgie  
Kliniken Essen-Mitte, Evangelische Huysens Stiftung  
Henricistraße 92  
45136 Essen  
[a.ommer@kliniken-essen-mitte.de](mailto:a.ommer@kliniken-essen-mitte.de)



## Fragen zum Artikel „Chirurgische Therapieoptionen bei Stuhlentleerungsstörungen“

Pro Frage ist jeweils nur eine Antwort möglich. – An der zertifizierten Fortbildung der CHAZ können ausschließlich Abonnenten teilnehmen. Im Zweifelsfall ist dies anhand der Kundennummer auf dem Adressaufkleber zu erkennen, die sich zwischen zwei # über der Adresse befindet. Die Kennzeichnung für Abonnenten ist ein vorangestelltes A, dem die Kundennummer folgt.



### 1 Typische Symptome bzw. Beschwerden bei Stuhlentleerungsstörungen sind:

- I. abdominelles Völlegefühl
  - II. starkes Pressen bei der Defäkation
  - III. digitale Unterstützung der Defäkation
  - IV. verringerte Defäkationsfrequenz
  - V. Verwendung von Klysmen
- a) nur II und III sind richtig
  - b) nur II, III, V sind richtig
  - c) nur I–IV sind richtig
  - d) nur III, IV, V sind richtig
  - e) alle sind richtig

### 2 Folgende Untersuchungen sollten bei Verdacht auf eine Outlet-Obstruktion durchgeführt werden:

- I. Analmanometrie
  - II. dynamische Defäkographie
  - III. Endosonographie
  - IV. Hinton-Test
  - V. Ballon-Expulsionstest
- a) nur II ist richtig
  - b) nur II, III, V sind richtig
  - c) nur II und V sind richtig
  - d) nur IV ist richtig
  - e) alle sind richtig

### 3 Eine Resektion der Rektumschleimhaut wird standardmäßig bei folgenden Operationstechniken durchgeführt:

- I. transanale Rektozelenraffung
  - II. STARR-Operation
  - III. Rektopexie nach Ripstein
  - IV. dorsale Kolporrhaphie
  - V. Contour-TRANSTAR-Operation
- a) nur II ist richtig
  - b) nur I, II, und V sind richtig
  - c) nur II und V sind richtig
  - d) nur I ist richtig
  - e) alle sind richtig

### 4 Mögliche operative Therapieverfahren bei isolierter distaler Intussuszeption des Rektums können sein:

- I. Operation nach Delorme
  - II. STARR-Operation
  - III. abdominale Rektopexie
  - IV. dorsale Kolporrhaphie
  - V. Contour-TRANSTAR-Operation
- a) nur II und V sind richtig
  - b) nur I, II und III sind richtig
  - c) nur II und V sind richtig
  - d) nur I, II, III und V sind richtig
  - e) alle sind falsch

### 5 Morphologisch nachweisbare Veränderungen bei Patienten mit Stuhlentleerungsstörungen sind:

- I. Rektozele
  - II. Dünndarm-Enterozele
  - III. Cul-de-sac
  - IV. Sigmoidozele
  - V. Intussuszeption
- a) nur I und V sind richtig
  - b) nur I, II und III sind richtig
  - c) nur II und V sind richtig
  - d) nur I, III und V sind richtig
  - e) alle sind richtig

### 6 Folgende Symptome sind eine klare Operationsindikation bei Patientinnen mit einer Rektozele:

- I. unvollständige Entleerung
  - II. starkes Pressen bei der Defäkation
  - III. manueller Druck auf die Scheide bei der Defäkation
  - IV. rektales Völlegefühl
  - V. regelmäßige Einnahme von Abführmitteln
- a) nur I und V sind richtig
  - b) nur III ist richtig
  - c) nur II und V sind richtig
  - d) nur I, IV und V sind richtig
  - e) alle sind richtig

### 7 Mögliche Symptome können durch eine Rektum-Intussuszeption ausgelöst sein:

- I. Gefühl der unvollständigen Entleerung
  - II. Stuhlinkontinenz
  - III. Prolapsgefühl
  - IV. Stuhlschmierien
  - V. Analschmerzen
- a) nur I und III sind richtig
  - b) nur III ist richtig
  - c) nur II und IV sind richtig
  - d) nur I, II, III und IV sind richtig
  - e) alle sind richtig

### 8 Folgende Beschwerden auf dem Boden einer defäkographisch nachgewiesenen Rektum-Intussuszeption sind eine klare Operationsindikation:

- I. Gefühl der unvollständigen Entleerung
  - II. starkes Pressen bei der Defäkation
  - III. Druck- und Prolapsgefühl im Anorektum
  - IV. anhaltendes Stuhlschmierien
  - V. Analschmerzen
- a) nur I, II und III sind richtig
  - b) nur I und II sind richtig
  - c) nur II und III sind richtig
  - d) alle sind richtig
  - e) alle sind falsch

### 9 Sinnvolle konservative Therapiemaßnahmen bei obstruktiver Defäkationsstörung bestehen in:

- I. Biofeedbacktherapie
  - II. Ernährungsumstellung
  - III. Unterstützung der Entleerung mit CO<sub>2</sub>-bildenden Suppositorien
  - IV. regelmäßige Einnahme von Laxantien
  - V. Entspannungstherapie
- a) nur I, II und III sind richtig
  - b) nur I und II sind richtig
  - c) nur I, II, III und V sind richtig
  - d) alle sind richtig
  - e) alle sind falsch

### 10 Welche Aussagen zur abdominellen Rektopexie treffen zu?

- I. Die Rektopexie in die Methode der Wahl bei Patienten mit Rektum-Intussuszeption.
  - II. Die Verwendung von Fremdmaterial verbessert die funktionellen Ergebnisse.
  - III. Jede Form des Rektumprolapses sollte durch eine Rektopexie behandelt werden.
  - IV. Eine simultane Kolonresektion kann bei geeigneter Indikation die Ergebnisse bei Patienten mit einer chronischen Obstipation verbessern.
  - V. Eine Kombination von abdominellem und nicht-abdominellem Vorgehen kann bei einigen Formen der Entleerungsstörung sinnvoll sein.
- a) nur I, II und III sind richtig
  - b) nur IV und V sind richtig
  - c) nur II und III sind richtig
  - d) alle sind richtig
  - e) alle sind falsch

Die Antworten auf die oben aufgeführten Fragen können ausschließlich von Abonnenten der CHAZ und nur online über unsere Internetseite <http://cme.kaden-verlag.de> abgegeben werden. Der Einsendeschluss ist der 31.01.2011. Beachten Sie bitte, dass per Fax, Brief oder E-Mail eingesandte Antworten nicht berücksichtigt werden können.

# Chirurgische Therapieoptionen bei Stuhlentleerungsstörungen

Andreas Ommer, T. Rolfs, Martin K. Walz

## Literatur

1. Abbas SM, Bissett IP, Neill ME, et al (2005) Long-term results of the anterior Delorme's operation in the management of symptomatic rectocele. *Dis Colon Rectum* 48: 317–322
2. Abendstein B, Petros PE, Richardson PA, et al (2008) The surgical anatomy of rectocele and anterior rectal wall intussusception. *Int Urogynecol J Pelvic Floor Dysfunct* 19: 705–710
3. Agachan F, Chen T, Pfeifer J, et al (1996) A constipation scoring system to simplify evaluation and management of constipated patients. *Dis Colon Rectum* 39: 681–685
4. Agachan F, Pfeifer J, Wexner SD (1996) Defecography and proctography. Results of 744 patients. *Dis Colon Rectum* 39: 899–905
5. Altman D, Zetterstrom J, Mellgren A, et al (2006) A three-year prospective assessment of rectocele repair using porcine xenograft. *Obstet Gynecol* 107: 59–65
6. Altomare DF, Portincasa P, Rinaldi M, et al (1999) Slow-transit constipation: solitary symptom of a systemic gastrointestinal disease. *Dis Colon Rectum* 42: 231–240
7. Araki Y, Ishibashi N, Kishimoto Y, et al (2001) Circular stapling procedure for mucosal prolapse of the rectum associated with outlet obstruction. *Kurume Med J* 48: 201–204
8. Arnold MW, Stewart WR, Aguilar PS (1990) Rectocele repair. Four years' experience. *Dis Colon Rectum* 33: 684–687
9. Athanasiadis S (1992) Elektromyographische und funktionsanalytische Befunde bei obstructiven Defäkationsstörungen. *Langenbecks Arch Chir* 377: 244–252
10. Athanasiadis S, Heiligers J (1993) Der Wert der abdominalen Rektopexie bei obstructiven Defäkationsstörungen – Eine prospektive Studie mittels eines Defäkationsindex, Manometrie und Radiologie. *Langenbecks Arch Chir* 378: 92–101
11. Athanasiadis S, Heiligers J, Kuprian A, et al (1995) Chirurgische Therapie des Rectumprolapses mittels Rektopexie und Resektion. Einfluß der Resektionsbehandlung auf postoperative Obstipation und Schließmuskelfunktion – eine Follow-up Studie bei 112 Patienten. *Chirurg* 66: 27–33
12. Athanasiadis S, Weyand G, Kuprian A, et al (1995) Welche Rolle spielen der M. pubococcygeus und M. puborectalis bei Patienten mit obstructiven Defäkationsstörungen? Eine elektromyographische Studie. *Chirurg* 66: 974–981
13. Ayabaca SM, Zbar AP, Pescatori M (2002) Anal continence after rectocele repair. *Dis Colon Rectum* 45: 63–69
14. Ayav A, Bresler L, Brunaud L, et al (2004) Long-term results of transanal repair of rectocele using linear stapler. *Dis Colon Rectum* 47: 889–894
15. Bassi R, Rademacher J, Savoia A (2006) Rectovaginal fistula after STARR procedure complicated by haematoma of the posterior vaginal wall: report of a case. *Tech Coloproctol* 10: 361–363
16. Berman IR, Harris MS, Rabeler MB (1990) Delorme's transrectal excision for internal rectal prolapse. Patient selection, technique, and three-year follow-up. *Dis Colon Rectum* 33: 573–580
17. Boccasanta P, Venturi M, Calabro G, et al (2001) Which surgical approach for rectocele? A multicentric report from Italian coloproctologists. *Tech Coloproctol* 5: 149–156
18. Boccasanta P, Venturi M, Salamina G, et al (2004) New trends in the surgical treatment of outlet obstruction: clinical and functional results of two novel transanal stapled techniques from a randomised controlled trial. *Int J Colorectal Dis* 19: 359–369
19. Boccasanta P, Venturi M, Stuto A, et al (2004) Stapled transanal rectal resection for outlet obstruction: a prospective, multicenter trial. *Dis Colon Rectum* 47: 1285–1296
20. Bortolini MA, Drutz HP, Lovatsis D, et al (2010) Vaginal delivery and pelvic floor dysfunction: current evidence and implications for future research. *Int Urogynecol J Pelvic Floor Dysfunct* 21: 1025–1030
21. Brown AJ, Anderson JH, McKee RF, et al (2004) Surgery for occult rectal prolapse. *Colorectal Dis* 6: 176–179
22. Bruch HP, Fischer F, Schiedeck TH, et al (2004) Defäkationsobstruktion. *Chirurg* 75: 861–870
23. Bruch HP, Herold A, Schiedeck T, et al (1999) Laparoscopic surgery for rectal prolapse and outlet obstruction. *Dis Colon Rectum* 42: 1189–1194
24. Bruder E, Meier-Ruge WA (2007) Hypoganglionose als Ursache chronischer Obstipation. *Pathologe* 28: 131–136
25. Bussen D, Kraemer M, Sailer M, et al (2003) Praktischer Stellenwert der Funktionsdiagnostik in der Koloproktologie. *Zentralbl Chir* 128: 669–673
26. Bussen D, Sailer M, Thiede A, et al (2007) Korrelation von Symptomen und objektiven Befunden bei Patienten mit Beckenbodendysfunktionen. *Coloproctology* 29: 93–108
27. Capps WF, Jr. (1975) Rectoplasty and perineoplasty for the symptomatic rectocele: a report of fifty cases. *Dis Colon Rectum* 18: 237–243
28. Carriero A, Martellucci J, Talento P, et al (2010) Sacral nerve stimulation for constipation: do we still miss something? Role of psychological evaluation. *Int J Colorectal Dis* 25: 1432–1262
29. Carriero A, Picchio M, Martellucci J, et al (2010) Laparoscopic correction of enterocele associated to stapled transanal rectal resection for obstructed defecation syndrome. *Int J Colorectal Dis* 25: 381–387
30. Chiarelli P, Brown W, McElduff P (2000) Constipation in Australian women: Prevalence and associated factors. *Int Urogynecol J* 11: 71–78
31. Choi JS, Hwang YH, Salum MR, et al (2001) Outcome and management of patients with large rectoanal intussusception. *Am J Gastroenterol* 96: 740–744
32. Choi JS, Salum MR, Moreira Jr H, et al (2000) Physiologic and clinical assessment of patients with rectoanal intussusception. *Tech Coloproctol* 4: 29–33
33. Christiansen J, Hessfeldt P, Sorensen M (1995) Treatment of internal rectal intussusception in patients with chronic constipation. *Scand J Gastroenterol* 30: 470–472
34. Christiansen J, Zhu BW, Rasmussen OO, et al (1992) Internal rectal intussusception: results of surgical repair. *Dis Colon Rectum* 35: 1026–1028

35. Costalat G, Garrigues JM, Dravet F, et al (1989) Anteroposterior rectopexy for disorders of rectal stasis: clinical and radiologic results. Value of digital subtraction rectography. Apropos of 30 cases. *Ann Chir* 43: 733–743
36. Culligan PJ, Scherer J, Dyer K, et al (2010) A randomized clinical trial comparing pelvic floor muscle training to a Pilates exercise program for improving pelvic muscle strength. *Int Urogynecol J Pelvic Floor Dysfunct* 21: 401–408
37. D'Hoore A, Cadoni R, Penninckx F (2004) Long-term outcome of laparoscopic ventral rectopexy for total rectal prolapse. *Br J Surg* 91: 1500–1505
38. Dietz HP (2009) Rectocele or stool quality: what matters more for symptoms of obstructed defecation? *Tech Coloproctol* 13: 265–268
39. Dindo D, Weishaupt D, Lehmann K, et al (2008) Clinical and morphologic correlation after stapled transanal rectal resection for obstructed defecation syndrome. *Dis Colon Rectum* 51: 1768–1774
40. Dippolito A, Esser S, Reed J 3rd (2005) Anterior modification of Delorme procedure provides equivalent results to Delorme procedure in treatment of rectal outlet obstruction. *Curr Surg* 62: 609–612
41. Dodi G, Pietroletti R, Milito G, et al (2003) Bleeding, incontinence, pain and constipation after STARR transanal double stapling rectotomy for obstructed defecation. *Tech Coloproctol* 7: 148–153
42. Farid M, Madbouly KM, Hussein A, et al (2010) Randomized controlled trial between perineal and anal repairs of rectocele in obstructed defecation. *World J Surg* 34: 822–829
43. Frascio M, Stabilini C, Ricci B, et al (2008) Stapled transanal rectal resection for outlet obstruction syndrome: results and follow-up. *World J Surg* 32: 1110–1115
44. Gagliardi G, Pescatori M, Altomare DF, et al (2008) Results, outcome predictors, and complications after stapled transanal rectal resection for obstructed defecation. *Dis Colon Rectum* 51: 186–195
45. Gemesnjäger E (1996) Innerer Rektumprolaps: Therapieergebnisse und Standortbestimmung. *Schweiz Med Wochenschr* 126: 1377–1384
46. Goh JT, Tjandra JJ, Carey MP (2002) How could management of rectoceles be optimized? *Aust N Z J Surg* 72: 896–901
47. Graf W, Karlbom U, Pahlman L, et al (1996) Functional results after abdominal rectal rectopexy for rectal prolapse or intussusception. *Eur J Surg* 162: 905–911
48. Ha K, Dancz C, Nelken R, et al (2010) Colorectal and anal symptoms in women with urinary incontinence and pelvic organ prolapse. *Int Urogynecol J Pelvic Floor Dysfunct* 21: 187–191
49. Harris MA, Ferrara A, Gallagher J, et al (2009) Stapled transanal rectal resection vs. transvaginal rectocele repair for treatment of obstructive defecation syndrome. *Dis Colon Rectum* 52: 592–597
50. Hausammann R, Steffen T, Weishaupt D, et al (2009) Rectocele and intussusception: is there any coherence in symptoms or additional pelvic floor disorders? *Tech Coloproctol* 13: 17–25
51. Heriot AG, Skull A, Kumar D (2004) Functional and physiological outcome following transanal repair of rectocele. *Br J Surg* 91: 1340–1344
52. Herold A (2001) Diagnostik und chirurgische Therapie der chronischen Obstipation. *Viszeralchirurgie* 36: 196–202
53. Ho YH, Ang M, Nyam D, et al (1998) Transanal approach to rectocele repair may compromise anal sphincter pressures. *Dis Colon Rectum* 41: 354–358
54. Ho YH, Tan M, Goh HS (1996) Clinical and physiologic effects of biofeedback in outlet obstruction constipation. *Dis Colon Rectum* 39: 520–524
55. Horwitz BJ, Fisher RS (2001) The irritable bowel syndrome. *N Engl J Med* 344: 1846–1850
56. Hutzel L, Paetzel C, Spatz H, et al (2002) Dynamisches Beckenboden-MRT und konventionelle Defäkographie: Möglichkeiten und Grenzen. *Viszeralchirurgie* 37: 23–29
57. Hwang YH, Person B, Choi JS, et al (2006) Biofeedback therapy for rectal intussusception. *Tech Coloproctol* 10: 11–16
58. Infantino A, Masin A, Melega E, et al (1995) Does surgery resolve outlet obstruction from rectocele? *Int J Colorectal Dis* 10: 97–100
59. Isbert C, Reibetanz J, Jayne DG, et al (2009) Comparative study of Contour Transtar and STARR procedure for the treatment of obstructed defecation syndrome (ODS) – feasibility morbidity and early functional results. *Colorectal Dis*, April 2009 [Epub ahead of print]
60. Janssen LW, van Dijke CF (1994) Selection criteria for anterior rectal wall repair in symptomatic rectocele and anterior rectal wall prolapse. *Dis Colon Rectum* 37: 1100–1107
61. Jarrett ME, Mowatt G, Glazener CM, et al (2004) Systematic review of sacral nerve stimulation for faecal incontinence and constipation. *Br J Surg* 91: 1559–1569
62. Jayne DG, Schwandner O, Stuto A (2009) Stapled transanal rectal resection for obstructed defecation syndrome: one-year results of the European STARR Registry. *Dis Colon Rectum* 52: 1205–1212
63. Karlbom U, Graf W, Nilsson S, et al (1996) Does surgical repair of a rectocele improve rectal emptying? *Dis Colon Rectum* 39: 1296–1302
64. Kellokumpu IH, Vironen J, Scheinin T (2000) Laparoscopic repair of rectal prolapse: a prospective study evaluating surgical outcome and changes in symptoms and bowel function. *Surg Endosc* 14: 634–640
65. Kenton K, Shott S, Brubaker L (1999) The anatomic and functional variability of rectoceles in women. *Int Urogynecol J* 10: 96–99
66. Khubchandani IT, Clancy JP 3rd, Rosen L, et al (1997) Endorectal repair of rectocele revisited. *Br J Surg* 84: 89–91
67. Khubchandani IT, Sheets JA, Stasik JJ, et al (1983) Endorectal repair of rectocele. *Dis Colon Rectum* 26: 792–796
68. Kirchdorfer B, Ruppert R, Mündel D, et al (2001) Innerer Rektumprolaps: Welche Therapie ist die beste? *Coloproctology* 23: 98–101
69. Lamah M, Ho J, Leicester RJ (2001) Results of anterior levatorplasty for rectocele. *Colorectal Dis* 3: 412–416
70. Lehur PA, Bruley Des Varannes S, Moyon J, et al (1992) Disabling rectocele: rectal plication by perineal approach. Apropos of 20 cases. *Chirurgie* 118: 516–520
71. Lehur PA, Stuto A, Fantoli M, et al (2008) Outcomes of stapled transanal rectal resection vs. biofeedback for the treatment of outlet obstruction associated with rectal intussusception and rectocele: a multicenter, randomized, controlled trial. *Dis Colon Rectum* 51: 1611–1618
72. Lenisa L, Schwandner O, Stuto A, et al (2009) STARR with Contour Transtar: prospective multicentre European study. *Colorectal Dis* 11: 821–827
73. Leventoglu S, Menten BB, Akin M, et al (2007) Transperineal rectocele repair with polyglycolic acid mesh: a case series. *Dis Colon Rectum* 50: 2085–2092
74. Liberman H, Hughes C, Dippolito A (2000) Evaluation and outcome of the delorme procedure in the treatment of rectal outlet obstruction. *Dis Colon Rectum* 43: 188–192
75. Lim M, Sagar PM, Gonsalves S, et al (2007) Surgical management of pelvic organ prolapse in females: functional outcome of mesh sacrocolpopexy and rectopexy as a combined procedure. *Dis Colon Rectum* 50: 1412–1421
76. Lim YN, Muller R, Corstiaans A, et al (2007) A long-term review of posterior colporrhaphy with Vypro 2 mesh. *Int Urogynecol J Pelvic Floor Dysfunct* 18: 1053–1057
77. Lopez A, Anzen B, Bremmer S, et al (2001) Durability of success after rectocele repair. *Int Urogynecol J Pelvic Floor Dysfunct* 12: 97–103
78. Maeda K, Maruta M, Hanai T, et al (2003) Transvaginal anterior levatorplasty with posterior colporrhaphy for symptomatic rectocele. *Tech Coloproctol* 7: 181–185
79. Maurel J, Gignoux M (1993) Surgical treatment of supralevator rectocele. Value of transanal excision with automatic stapler and linear suture clips. *Ann Chir* 47: 326–330
80. Mellgren A, Anzen B, Nilsson BY, et al (1995) Results of rectocele repair. A prospective study. *Dis Colon Rectum* 38: 7–13
81. Mellgren A, Bremmer S, Johansson C, et al (1994) Defecography. Results of investigations in 2,816 patients. *Dis Colon Rectum* 37: 1133–1141
82. Mellgren A, Dolk A, Johansson C, et al (1994) Enterocele is correctable using the Ripstein rectopexy. *Dis Colon Rectum* 37: 800–804



83. Mellgren A, Schultz I, Johansson C, et al (1997) Internal rectal intussusception seldom develops into total rectal prolapse. *Dis Colon Rectum* 40: 817–820
84. Mouritsen L, Kronschnabl M, Lose G (2010) Long-term results of vaginal repairs with and without xenograft reinforcement. *Int Urogynecol J Pelvic Floor Dysfunct* 21: 467–473
85. Murthy VK, Orkin BA, Smith LE, et al (1996) Excellent outcome using selective criteria for rectocele repair. *Dis Colon Rectum* 39: 374–378
86. Nieminen K, Hiltunen KM, Laitinen J, et al (2004) Transanal or vaginal approach to rectocele repair: a prospective, randomized pilot study. *Dis Colon Rectum* 47: 1636–1642
87. Norton C, Chelvanayagam S, Wilson-Barnett J, et al (2003) Randomized controlled trial of biofeedback for fecal incontinence. *Gastroenterology* 125: 1320–1329
88. Ommer A, Albrecht K, Wenger F, et al (2006) Stapled transanal rectal resection (STARR): a new option in the treatment of obstructive defecation syndrome. *Langenbecks Arch Surg* 391: 32–37
89. Ommer A, Köhler A, Athanasiadis S (1998) Ergebnisse der transperinealen Levatorplastik bei der Behandlung der symptomatischen Rektozele. *Chirurg* 69: 966–972
90. Ommer A, Köhler A, Athanasiadis S (1998) Funktionsdiagnostik des Anorektums und des Beckenbodens. *Dtsch Med Wochenschr* 123: 537–544
91. Ommer A, Rolfs T, Walz MK (2010) Langzeitergebnisse nach transanaler Rektumwandresektion mittels Stapler bei der obstructiven Defäkationsstörung. *Coloproctology* 32: 171–179
92. Ommer A, Weyand G, Girona M, et al (2002) Sphincter-CT und dorsale Sphinkteropexie – Erweiterung der therapeutischen Möglichkeiten bei der obstructiven Defäkationsstörung. *Zentralbl Chir* 127: 25–30
93. Oom DM, Gosselink MP, van Wijk JJ, et al (2008) Rectocele repair by anterolateral rectopexy: long-term functional outcome. *Colorectal Dis* 10: 925–930
94. Orrom WJ, Bartolo DC, Miller R, et al (1991) Rectopexy is an ineffective treatment for obstructed defecation. *Dis Colon Rectum* 34: 41–46
95. Paraiso MF, Barber MD, Muir TW, et al (2006) Rectocele repair: a randomized trial of three surgical techniques including graft augmentation. *Am J Obstet Gynecol* 195: 1762–1771
96. Parker MC, Phillips RK (1993) Repair of rectocele using Marlex mesh. *Ann R Coll Surg Engl* 75: 193–194
97. Pechlivanides G, Tsiaoussis J, Athanasakis E, et al (2007) Stapled transanal rectal resection (STARR) to reverse the anatomic disorders of pelvic floor dyssynergia. *World J Surg* 31: 1329–1335
98. Pescatori M, Boffi F, Russo A, et al (2006) Complications and recurrence after excision of rectal internal mucosal prolapse for obstructed defaecation. *Int J Colorectal Dis* 21: 160–165
99. Pfeifer J, Agachan F, Wexner SD (1996) Surgery for constipation: a review. *Dis Colon Rectum* 39: 444–460
100. Planells Roig M, Santafe AS, Miranda de Larra JLG, et al (2002) Estudio prospectivo de la perineoplastia con malla de polipropileno en el tratamiento del rectocele sintomático por defecación obstructiva. *Rev Esp Enferm Dig* 94: 67–72
101. Pollak J, Davila GW (2003) Rectocele repair: the gynecologic approach. *Clin Colon Rectal Surgery* 16: 61–69
102. Renzi A, Izzo D, Di Sarno G, et al (2006) Stapled transanal rectal resection to treat obstructed defecation caused by rectal intussusception and rectocele. *Int J Colorectal Dis* 21: 661–667
103. Renzi A, Talento P, Giardiello C, et al (2008) Stapled trans-anal rectal resection (STARR) by a new dedicated device for the surgical treatment of obstructed defaecation syndrome caused by rectal intussusception and rectocele: early results of a multicenter prospective study. *Int J Colorectal Dis* 23: 999–1005
104. Roman H, Michot F (2005) Long-term outcomes of transanal rectocele repair. *Dis Colon Rectum* 48: 510–517
105. Samaranayake CB, Luo C, Plank AW, et al (2010) Systematic review on ventral rectopexy for rectal prolapse and intussusception. *Colorectal Dis* 12: 504–512
106. Sarles JC, Arnaud A, Selezneff I, et al (1989) Endo-rectal repair of rectocele. *Int J Colorectal Dis* 4: 167–171
107. Schiedeck THK, Weimann D, Scheele J, et al (2006) Rektumprolaps – abdominelle Operationsverfahren. *Viszeralchirurgie* 41: 186–190
108. Schultz I, Mellgren A, Dolk A, et al (1996) Continence is improved after the Ripstein rectopexy. Different mechanisms in rectal prolapse and rectal intussusception? *Dis Colon Rectum* 39: 300–306
109. Schultz I, Mellgren A, Dolk A, et al (2000) Long-term results and functional outcome after Ripstein rectopexy. *Dis Colon Rectum* 43: 35–43
110. Schwandner O, Farke S, Bruch HP (2005) Transanale Staplerresektion des distalen Rektums (STARR) bei Defäkationsobstruktion infolge ventraler Rektozele und rektalanaler Intussuszeption. *Viszeralchirurgie* 40: 331–341
111. Schwandner O, Furst A (2010) Assessing the safety, effectiveness, and quality of life after the STARR procedure for obstructed defecation: results of the German STARR registry. *Langenbecks Arch Surg* 395: 505–513
112. Schwandner T, Roblick MH, Hecker A, et al (2009) Transvaginal rectal repair: a new treatment option for symptomatic rectocele? *Int J Colorectal Dis* 24: 1429–1434
113. Segal JL, Karram MM (2002) Evaluation and management of rectoceles. *Curr Opin Urol* 12: 345–352
114. Sehapayak S (1985) Transrectal repair of rectocele: an extended armamentarium of colorectal surgeons. A report of 355 cases. *Dis Colon Rectum* 28: 422–433
115. Sielaff M, Scherer R, Gögler H, et al (2006) Die STARR-Operation – Erfahrungen bei 60 Patienten. *coloproctology* 28: 217–223
116. Sielezneff I, Malouf A, Cesari J, et al (1999) Selection criteria for internal rectal prolapse repair by Delorme's transrectal excision. *Dis Colon Rectum* 42: 367–373
117. Slim K, Mezoughi S, Launay-Savary MV, et al (2008) Repair of rectocele using the Stapled TransAnal Rectal Resection (STARR) technique: intermediate results from a multicenter French study. *J Chir (Paris)* 145: 27–31
118. Smart NJ, Mercer-Jones MA (2007) Functional outcome after transperineal rectocele repair with porcine dermal collagen implant. *Dis Colon Rectum* 50: 1422–1427
119. Stolfi VM, Micossi C, Sileri P, et al (2009) Retroperitoneal sepsis with mediastinal and subcutaneous emphysema complicating stapled transanal rectal resection (STARR). *Tech Coloproctol* 13: 69–71
120. Ternent CA, Bastawrous AL, Morin NA, et al (2007) Practice parameters for the evaluation and management of constipation. *Dis Colon Rectum* 50: 2013–2022
121. Thompson JR, Chen AH, Pettit PD, et al (2002) Incidence of occult rectal prolapse in patients with clinical rectoceles and defecatory dysfunction. *Am J Obstet Gynecol* 187: 1494–1499
122. Thornton MJ, Lam A, King DW (2005) Laparoscopic or transanal repair of rectocele? A retrospective matched cohort study. *Dis Colon Rectum* 48: 792–798
123. Tjandra JJ, Ooi BS, Tang CL, et al (1999) Transanal repair of rectocele corrects obstructed defecation if it is not associated with anismus. *Dis Colon Rectum* 42: 1544–1550
124. Tsiaoussis J, Chrysos E, Athanasakis E, et al (2005) Rectoanal intussusception: presentation of the disorder and late results of resection rectopexy. *Dis Colon Rectum* 48: 838–844
125. Tsujinaka S, Tsujinaka Y, Matsuo K, et al (2007) Changes in bowel function following transanal and transvaginal rectocele repair. *Dig Surg* 24: 46–53
126. van Dam JH, Hop WC, Schouten WR (2000) Analysis of patients with poor outcome of rectocele repair. *Dis Colon Rectum* 43: 1556–1560
127. van Dam JH, Huisman WM, Hop WC, et al (2000) Fecal continence after rectocele repair: a prospective study. *Int J Colorectal Dis* 15: 54–57
128. van den Esschert JW, van Geloven AA, Vermulst N, et al (2008) Laparoscopic ventral rectopexy for obstructed defecation syndrome. *Surg Endosc* 22: 2728–2732



129. Van Laarhoven CJ, Kamm MA, Bartram CI, et al (1999) Relationship between anatomic and symptomatic long-term results after rectocele repair for impaired defecation. *Dis Colon Rectum* 42: 204–210
130. Vermeulen J, Lange JF, Sikkenk AC, et al (2005) Anterolateral rectopexy for correction of rectoceles leads to good anatomical but poor functional results. *Tech Coloproctol* 9: 35–41
131. Wadhawan H, Shorthouse AJ, Surgeon C, et al (2009) Surgery for obstructed defaecation: does the use of the Contour device (Trans-STARR) improve results? *Colorectal Dis*, Apr 2009 [Epub ahead of print]
132. Watson SJ, Loder PB, Halligan S, et al (1996) Transperineal repair of symptomatic rectocele with Marlex mesh: a clinical, physiological and radiologic assessment of treatment. *J Am Coll Surg* 183: 257–261
133. Wetta LA, Gerten KA, Wheeler TL 2nd, et al (2009) Synthetic graft use in vaginal prolapse surgery: objective and subjective outcomes. *Int Urogynecol J Pelvic Floor Dysfunct* 20: 1307–1312
134. Wolff K, Marti L, Beutner U, et al (2010) Functional outcome and quality of life after stapled transanal rectal resection for obstructed defecation syndrome. *Dis Colon Rectum* 53: 881–888
135. Yamana T, Takahashi T, Iwadare J (2006) Clinical and physiologic outcomes after transvaginal rectocele repair. *Dis Colon Rectum* 49: 661–667
136. Zbar AP, Lienemann A, Fritsch H, et al (2003) Rectocele: pathogenesis and surgical management. *Int J Colorectal Dis* 18: 369–384
137. Zutshi M, Hull TL, Trzcinski R, et al (2007) Surgery for slow transit constipation: are we helping patients? *Int J Colorectal Dis* 22: 265–269